Aus dem Pathologischen Institut der Tierärztlichen Fakultät der
Ludwig-Maximilians-Universität München
Vorstand: Geh. Veterinärrat Prof. Dr. med. et med. vet. h. c. Th. Kitt

Über Schleimhautwucherungen des Tragsacks der Katze und der Hündin

---

Inaugural-Dissertation

zur Erlangung der Würde eines doctor medicinae veterinariae der Tierärztlichen Fakultät der Ludwig-Maximilians-Universität München

vorgelegt von

Josef Michael Užupis
appr. Tierarzt aus Vidgiriai/Litauen

München 1928

Aus dem Pathologischen Institut der Tierärztlichen Fakultät der
Ludwig-Maximilians-Universität München
Vorstand: Geh. Veterinärrat Prof. Dr. med. et med. vet. h. c. Th. Kitt

Über Schleimhautwucherungen des Tragsacks der Katze und der Hündin

Inaugural-Dissertation

zur Erlangung der Würde eines doctor medicinae veterinariae der Tierärztlichen Fakultät der Ludwig-Maximilians-Universität München

vorgelegt von

Josef Michael Užupis
appr. Tierarzt aus Vidgiriai/Litauen

München 1928

Gedruckt
mit Genehmigung der Tierärztlichen Fakultät
der Universität München
(Referent: Geh. Veterinärrat Prof. Dr. Kitt.)

BIBLIOTHEEK RIJKS UNIV. LEIDEN

Einleitung.*)

Die normalen anatomisch histologischen Verhältnisse am Uterus u. a. Tieren auch bei Katze und Hund sind von Schmalz (1922),[14] Ellenberger und Baum (1926),[13] Ellenberger und Trautmann (1921),[15] De Bruin (1913)[16] u. a. A. beschrieben worden.

Ueber pathologische Schleimhautwucherungen des Tragsackes der Katze sind in der tierärztlichen Literatur wenig Veröffentlichungen vorhanden und die meisten descriptiven Mitteilungen über die histologischen Veränderungen an der Uteruswand sind darin ganz kurz zum Ausdruck gebracht.

Aus der mir zugänglichen Literatur ist über die Endometritiden der Katze folgendes ersichtlich:

Cullen (1894)[1] fand bei einer älteren Katze eine verhältnismäßig enorm entwickelte Pyometra mit Uterushorn von je 45 cm Länge und 25 cm (?) maximalem Durchmesser und zwei circumskripten Einschnürungen in drei Kammern eingeteilt, die Serosafläche, ebenso die Schleimhaut stellenweise mit stecknadelkopfgroßen Knötchen bedeckt, in dem Uterus 2600 ccm übelriechende Eitermasse, in der Myriaden von Colibazillen gefunden wurden.

Yates (1908)[8] konstatierte eitrige Endometritiden bei zwei Hündinnen und einer Katze, die niemals geboren hatten.

Albrecht (1917)[2] hat bei einer an chronischer Metritis leidenden und nach längerer Behandlung getöteten Katze an der Uterusschleimhaut warzenförmige Verdickungen, die quer im Kreise verlaufende Wülste darstellten, festgestellt. Die Zahl derselben betrug im linken Uterushorn 13, im rechten 11. Die mikroskopische Untersuchung von Längs- und Querschnitten dieser Wülste ergab nur eine faltenartige Verdickung der Submucosa. Alexander (1911)[3] fand bei einer zehn Jahre alten, an Pyometra leidenden Katze die Uteruswand 1½—3 mm dick, die Uterusschleimhaut leicht gefaltet und verdickt, die Drüsen, besonders die tief gelegenen, stark erweitert und mit partiellen Ausstülpungen und Verästelungen versehen, die Lumina von cystös entarteten Drüsen mit mehrschichtigem Epithel ausgekleidet; im Uterusinhalt außer Eiterkörper vereinzelte Streptokokken, zahlreiche Staphy-

*) Die hinter den Autorennamen in Klammer befindlichen Zahlen geben das Jahr der Veröffentlichung an, unter der anderen Zahl ist die Arbeit in dem Literaturverzeichnis zu finden.

lokokken, dicke Stäbchen und Bakterien mit Eigenbewegung. Die Bakterienkulturen von dem Uterusinhalt haben sich für die weißen Mäuse mehr oder weniger pathogen gezeigt, für die Hunde nicht.

Von gutartigen Geschwülsten, welche nur in seltenen Fällen an den Genitalien der Katze vorkommen, wurden von Richard (1910)[4] (z. n. Richter) im linken Uterushorn einer Katze ein zystenartiges Fibroleiomyom, von Malvacini (1911)[17] im Uterus einer Löwin ein Fibroleiomyom und v. Petit (1926)[9] am Eierstock einer Katze ein haselnußgroßes Cystadenom erkannt.

Von bösartigen Neubildungen, die ganz selten an den Geschlechtsorganen der Katze vorkommen, sind von Kitt (1910)[5] die Carcinomatose des linken Eierstocks mit Metastasenbildung auch am Uterus, von Scholer (1916)[6] und Boucek (1906)[7] Plattenzellcarcinome in der Portio vaginalis mit zahlreichen Riesenzellen, von denen viele nur einen einheitlichen Klumpen von Kernsubstanz, andere bipolare, tri- bis multipolare Mitosen zeigten, und von Alexander (1911)[3] ein kartoffelgroßes Fibrosarkom im linken Uterushorn in der Nähe der Hornspitze bei einer zehn Jahre alten Katze beschrieben worden.

Da die anatomischen Verhältnisse am Uterus bei der Hündin viel Aehnlichkeit mit denen bei der Katze haben und auch ein Fall über die Schleimhautwucherungen des Tragsacks der Hündin in diese Arbeit kommt, gebe ich nur kurze Uebersicht von der zahlreich vorhandenen Literatur über die pathologischen Veränderungen am Tragsack bei der Hündin.

Die chronischen Endometritiden kommen bei Hunden nicht allzu häufig vor; Regenbogen (1917)[20] fand unter 76 600 Hündinnen nur 134, die mit dem Leiden behaftet waren und meistens ältere Tiere (mit 4—12 Jahren). Wooldridge (1918)[22—21] verzeichnete fünf Fälle der cystösen Entartung der Uterindrüsen bei chronischen Endometritiden der Hündinnen. Joest (1908—14)[25—27] stellte bei einer Hündin diffuse Drüsenheterotopie, bei einer anderen, 15 Jahre alten Pudelhündin hochgradige Pyometra fest, so daß das Gewicht der Gebärmutter ein Viertel des Körpergewichts betrug. Die Uterindrüsen waren in diesem Falle cystös entartet. Ghisleni (1913)[24] hat bei einer noch vollständig jungfräulichen Bernhardiner-Hündin Pyometra gefunden. De Bruin (—)[29] verzeichnete bei einer Hündin Pyometra während der Gravidität. Magazarri (1920)[31] fand bei einer an Pyometra leidenden Hündin den Uterus wie eine Doppelwurst von 58 cm Länge mit 2700 g Uterusinhalt, die Uterushörner der Hündin waren durch ringförmige Einschnürungen in sieben Kammern eingeteilt, die Anzahl der Kammern entsprach der Anzahl der Feten, die bei der letzten Geburt abgesetzt waren. Branford (1912)[26] meint, daß die Endometritiden infolge Autoinfektion der Gebärmutterwege mit Afterschmutz entstehen. Keller (1910)[23] konnte nur in seltenen Fällen anscheinend harmlose Anaërobienarten von über 40 an Pyometra leidenden Hündinnen feststellen. Wittemann (1926)[33] fand in zehn Fällen die sack-

förmige Erweiterung der Tragsackhörner und in zwei Fällen die ampulläre Form der Pyometra. Sie trat in allen Fällen nach der Läufigkeit auf, unabhängig vom Alter und mehr bei langhaarigen Tieren. Im Pyometraeiter fand Wittemann bei einigen Hündinnen außer verschiedenartigen Kokken und Colibazillen auch den von ihm benannten Bacillus haemoglobinophilus canis (Pseudoinfluenza Bazillus), dem eine Bedeutung in ätiologischer Hinsicht der Pyometra zukommen sollte, da der Bazillus in zwei Fällen bei geschlossener Cervix im Uterusexsudat vorhanden war; bei offener Cervix wurden stets Kokken oder Colibazillen oder beides vorgefunden. Holtebrinck (1925)[35] konstatierte bei einer Hündin cystöse Entartung der Ovarien, der Uterindrüsen und an der Spitze des linken Uterushornes ein hühnereigroßes Cystadenom. Mayer (1921)[36] hat in den post partum entstandenen perforierenden Plazentargeschwüren bei einer Hündin Streptokokkus pyogenes, Bacter. paracoli gasoformans anindolicum (Kurzstäbchen) und Bact. faecalis alcaligenes (Gärtner) gefunden. Die weiteren histologischen Veränderungen an der Uteruswand in den oben erwähnten Fällen sind dieselben, wie es in ähnlichen Fällen beim Hund und anderen Tieren von Kitt (1927)[11] und Joest (1925)[12] beschrieben worden ist. Die anderen Autoren geben über die Endometritiden bei der Hündin dasselbe an. Von gutartigen Tumoren sind in der Gebärmutter der Hündin von Berger (1907)[39] Skleromyxomyom, von Auger (1910)[40] Fibromyom, von Maggi (1910)[41] Lipofibromyom, von Paukul (1915)[42] Adenomyom und in der Scheide von Ball (1921),[43] Boucek (1906)[7], Schouppé (1920)[46], Leomyme und Fribolipome gefunden worden. Die selten vorkommenden bösartigen (contagiösen) Neubildungen (Carcinome, Sarkome) sind an den Genitalien der Hündin von Baldoni (1906),[44] Sticker (1905),[47] in der Literatur verzeichnet worden. Sticker (1901)[48] hat unter 766 krebsigen Hunden nur zwei Fälle von Uteruskrebs gefunden.

Eigene Arbeit.

Die vorliegende Arbeit umfaßt vier seltene Fälle von Endometritiden bei der Katze und einen eigenartigen Fall der Endometritis bei einer Hündin. Das Material für zwei ganz selten vorkommende Fälle der Schleimhautwucherungen des Tragsacks von Katzen wurde mir aus der Sammlung des Pathologischen Institutes der Tierärztlichen Fakultät in Form von in Formol konservierten Präparaten zur Verfügung gestellt; die anderen drei Fälle habe ich bei frisch zur Sektion gekommenen Tieren erhalten.

Die Arbeit hat die Aufgabe, die in der Literatur noch unbekannten Fälle der pathologischen Schleimhautwucherungen des Tragsacks und auch der Bildung von Geschwülsten in demselben bei Katze und Hund zu beschreiben, bzw. zu bestimmen.

In den ersten zwei, ganz selten vorkommenden Fällen sind die Tragsackhörner von der Katze eigenartig erweitert; in jedem erweiterten Horn, anscheinend an der Stelle der Plazentarzone, befindet sich je eine Geschwulst von verschiedener Größe, symmetrisch in den Uterushörnern auf der Schleimhaut sitzend; in den zwei nächsten Fällen der Pyometra sind ebenfalls eigenartig in Rosenkranz-Kettenform aufgereihte, zahlreiche zottenförmige Wucherungen der Muskelschicht in die Propria mucosae aufgetreten, die sich von der Serosafläche als circumscripte Einschnürungen an den Uterushörnern erkennen lassen. Der fünfte Fall wurde wegen der besonderen granulierenden Schleimhautoberfläche des Tragsacks der Hündin, der Arbeit als Anhang angefügt.

Fall 1. (Siehe Abb. Nr. 1, Seite 23.)

Der Tragsack der Katze zeigt zwei ungleich große, der Scheide zu konvergierende Ampullen. Das rechte größere Tragsackhorn ist von der Teilungsstelle der Hörner ab bis zur Hornspitze 13 cm, das linke Horn 10 cm lang. Vor der Teilungsstelle mißt der Durchmesser des aufgeschnittenen Uterusteiles 2½ cm; das rechte größere Horn ist gleich nach der Teilungsstelle 3 cm, an der Ampulle 6 cm breit; das linke Horn ist auch bis zu 2 cm, an der Ampulle bis zu 4 cm breit. Die Oberfläche des Tragsacks ist glatt und schlüpfrig. Die Schleimhaut erscheint vom äußeren Muttermund ab in den beiden Tragsackhörnern

uneben, körnig, gefaltet, in Protuberanzen von ungefähr ½ bis 1 mm Höhe, darunter auch eine linsengroße, von rötlich-grauer Farbe, teilweise aber schiefriggrau und mit hochroten punkt- und auch streifenförmigen Blutungsflächen. In der rechten Ampulle befindet sich ein Tumor von 4½ cm Länge, 2 cm Breite und 2 cm Dicke, ungefähr von der Gestalt einer Kastanie, aber in die Länge gezogen. Der Tumor ist von gelb-rötlicher, transparenter, einer hellen Speicheldrüse ähnlichen Farbe, mit kleinen hellroten Gefäßverästelungen und Blutpünktchen, ganz glatt auf der Oberfläche, aber nicht eben, sondern etwas gefurcht. Der Tumor ist, an einem nur etwa ½ cm breiten Stiel, tief unterschnitten, drehbar beweglich, offenbar an der Stelle der früheren gürtelförmigen Plazenta auf der Schleimhaut sitzend. Es ist keine gürtelförmige Verdickung mehr vorhanden, sondern eine schlüpfrige, leicht körnig gerunzelte Schleimhautoberfläche von schiefriger, teilweise grauer Farbe. Im Uteruscavum ist kein wesentlich pathologischer Inhalt außer einem etwas durchsichtigen Saft vorhanden. Von der Ampulle, der Hornspitze zu, ist das rechte Horn auf 2 cm seiner Länge nur 1½ cm dick; daran schließt sich ein nur 3 mm breiter, geröteter Eileiter mit flach auslaufendem Ostium und einem ca. 4 mm langen Eierstock, der drei etwas über hirsekorngroße, wasserhelle Cystchen trägt. In dem anderen Tragsackhorn findet sich genau das gleiche, nur ist der Geschwulstknoten bohnengroß, 2 cm lang und ½ cm breit, ebenfalls nur millimeterdünn gestielt, drehbar, gelb-rötlich, mit dunkelroten ästigen Blutflächen. Daran schließt sich wieder ein dünner Eileiter und ein ungefähr linsengroßer Eierstock an.

Die Katze war 8½ Jahre alt, hatte nie Junge zur Welt gebracht. Seit einem halben Jahre zeigte sich bei der Katze und besonders in der letzten Zeit ihres Lebens ein teils blutiger, teils eitriger Scheidenausfluß. Das Tier ging unter den Erscheinungen der Katzenstaupe ein.

Mikroskopisch zeigt sich die Uteruswand ungleichmäßig, stellenweise bis auf 4,8 mm verdickt. An den Uteruswandverdickungen beträgt die Schleimhaut 2,9 mm, die ganze Muskelschicht samt Serosa 1,9 mm Dicke. Die Schleimhautoberfläche ist uneben, schon makroskopisch sichtbar, in Zotten- und Hügelform gewuchert. Zwischen den Wucherungen ist die Schleimhaut an einigen Stellen bis auf 0,24 mm degeneriert. Das Deckepithel der Schleimhaut ist an mehreren Stellen noch erhalten, an anderen verloren gegangen, so daß eine granulierende Fläche vorliegt. Die Zellen des Epithels haben meistens zylindrische Form und einen relativ großen, kugelrunden oder ovalen, basalsitzenden Zellkern beibehalten; an anderen Stellen haben sie mehr kubische als zylindrische Form infolge der Zellenwucherungen oder des Tumordrucks angenommen und sind zwei- bis dreischichtig angeordnet. Die Propria mucosae besteht in ihrer oberen Schicht fast ausschließlich aus reticulärem, in der tieferen Schicht der Schleimhaut aus fibrillärem Bindegewebe. Sie ist in ihrer ganzen Ausdehnung und besonders stark in der oberen Schicht mit mononucleären und poly-

morphkernigen Leucozyten und Lymphocyten infiltriert, stellenweise mit Blut imbibiert und vermehrt mit Fibroblasten durchsetzt, so daß die Uterindrüsen auseinandergedrängt sind. Die Uterindrüsen zeigen sich weniger geschlängelt und infolge Verlegung ihrer Ausführungsgänge durch bindegewebige Einschnürungen sowie durch Verstopfung mit Eiterzellen, abgestoßenen oder in Wucherung geratenen Drüsenepithelzellen und Drüsenzellensekretion erweitert, so daß sogenannte Mikro- oder Makrozysten je nach der Zeitdauer der Verlegung der Drüsenausführungsgänge entstanden sind. Die meisten Mikrozysten sind in dem Falle mit einschichtigem zylindrischen Epithel, dessen Zellen einen ovalen basalsitzenden Zellkern beherbergen, ausgekleidet; bei den anderen Zysten findet man verschiedenartig geformte, von der Auskleidungswand ausgehende Wucherungen in das Zystenlumen hinein oder die epithelialen Wucherungen gehen von einer Stelle der lädierten Wand als strangförmige Ausläufer in die Propria hinein. Die Zystenlumina sind teilweise mit Drüsenzellensekretionsmasse, abgestoßenen Drüsenzellen, teilweise mit Eiterzellen, von denen mehrere schon in fettiger Degeneration begriffen sind, ausgefüllt. Kleinere und größere Herde von Epithelzellen mit an der Peripherie radiär angeordneten Zellen und strangförmigen Ausläufern, von denen einige tief in die Muskularis, wahrscheinlich den Lymphspalten und Blutkapilaren folgend, reichen, trifft man nur an wenigen Stellen der Propria. Mehrere der Uterusdrüsen, besonders die der Schleimhautoberfläche naheliegenden, zeigen noch keine pathologischen Veränderungen. Die Muskelschicht der Uteruswand ist infolge Erweiterung von Blutgefäßen und Zubildung von Fibroblasten verdickt. Die Verdickung der Muskelschicht ist in ihrer ganzen Ausdehnung mehr oder weniger gleichmäßig. Am meisten ist das Stratum vasculare, dann etwas weniger die innere Ringmuskelschicht und am wenigsten die äußere Längsmuskelschicht verdickt. Die Blutgefäße in dem Stratum vasculare, das stellenweise groß- und kleinzellig infiltriert ist, sind erweitert, stark mit Blut gefüllt. Die Serosa ist wenig verdickt.

Die Geschwülste in den Tragsackhörnern haben glatte, hier und da mit seichten oder tieferen Gruben versehene Oberflächen, die noch stellenweise mit mehr kubischem als zylindrischem einschichtigem Epithel bedeckt sind, mit Zellen ähnlich denjenigen des Deckepithels der Schleimhaut. Die Geschwulst selbst besteht aus bindegewebigem Stroma und pathologisch veränderten Uterindrüsen oder Resten von solchen. Das Stroma ähnlich der tieferen Schicht der Propria mucosa, besteht größtenteils aus fibrillärem Bindegewebe und andernteils aus unreifen bindegewebigen Elementen (Fibroblasten). Das ganze Stroma ist stellenweise und besonders stark um einige drüsige Elemente herum, klein- und großzellig infiltriert und hier und da mit Blut imbibiert. Die Geschwulst enthält mehrere, im Zentrum größere und der Peripherie zu immer kleinere, prall mit Blut gefüllte Blutgefäße. Die drüsigen Elemente sind ungleichmäßig in dem Stroma der

Geschwulst verteilt. Einige von den Drüsen und hauptsächlich diejenigen in den tieferen Schichten der Geschwulst liegenden, sind schon gut makroskopisch sichtbar erweitert. Die meisten Drüsen sind nur mikrozystisch entartet. Nur wenige der Makrozysten sind mit einschichtigem, mehr kubischem als zylindrischem Epithel ausgekleidet, dessen Zellen einen runden, relativ großen, basalsitzenden Zellkern beherbergen. Meistens zeigt das Auskleidungsepithel von Makrozysten entweder Ausstülpungen der Zystenwand in Form einer tubulösen Drüse oder Invertierungen in Balkenform in das Zystenlumen hinein oder baumwurzelförmige epitheliale Ausläufer von der Zystenwand in das Stroma hineinlaufend, auch totale Wucherung der Auskleidungszellen, so daß beinahe das ganze Zystenlumen von gewucherten Epithelzellen ausgefüllt ist. Die meisten Lumina der Zysten sind mit Sekretionsmasse der Drüsenzellen ausgefüllt. Neben der Sekretionsmasse findet man in mehreren Zystenlumina abgestoßene Epithelzellen, in fettiger Degeneration begriffene Eiterzellen, und hier und da rote Blutkörperchen. Es gibt Zysten, die größtenteils mit Eiterzellen ausgefüllt sind. Die Mikrozysten sind meistens mit einschichtigem, nur ein wenig verändertem Epithel ausgekleidet. Kleinere und größere Epithelzellenherde mit an der Peripherie radiär angeordneten Zellen und längere Epithelzellenstränge findet man ziemlich häufig.

Diagnose: Endometritis chronica proliferans cum Adenoma micro- et macrocysticum bilaterale.

Fall 2. (Siehe Abb. 2.)

Die beiden Uterushörner der Katze sind enorm ausgeweitet ohne scharfen Uebergang in die Scheide. Jedes Uterushorn ist von der Blaseneinmündung bis zur Hornspitze 28 cm lang, sackförmig gegen die Uterushornspitze ausgedehnt. Glatt auf dem Teller liegend, nachdem beim Aufschneiden des Tragsackes ungefähr ¼ Liter Flüssigkeit von leichttrüber, rötlich-grauer Farbe ausgelaufen ist, beträgt der Tragsack an der Teilungsstelle ungefähr 5 cm Breite, der größte Durchmesser im sackförmigen Teil beträgt 10 cm. Ungefähr in der Mitte des linken Uterushornes, etwa 12 cm von der Blaseneinmündung entfernt, ist schon äußerlich durch die papierdünne Uteruswand ein Tumor durchzufühlen, der am eröffneten Uterus als dünngestielter, lappig gefurchter Körper von Hühnereigröße hervortritt. Die Schleimhaut geht als 1½ cm breiter Stiel in die Basis des Tumors über. Die ganze Uterusschleimhaut ist fleischfarben wie die Haut des Menschen, glatt, aber etwas narbig anzufühlen; im kaudalen Teil des Uterus zeigt sie außerordentlich feine, schnupftabakähnliche, schwärzliche Pünktchen. Der Tumor ist 7½ cm lang, 5 cm breit und 3 cm dick; er sieht der Farbe nach weiß aus wie ein Kalbshirn; seine Oberfläche ist glatt schlüpfrig, aber Hirnwindungen ähnlich gefurcht und zeigt überall kleine hirsekorn- bis linsenkorngroße transparente, rötlich-grau durchscheinende Bläschen. Der Tumor schneidet sich zäh, ist auf dem

Durchschnitt ebenfalls weiß und rötlich-grau wie ein Gehirn; die weißen Züge verlaufen etwa in Narbenform, dazwischen sind vacuolenähnliche Zysten vorhanden. Im anderen Uterushorn ist eine etwa bohnengroße Geschwulst, ebenfalls durch die papierdünne Uteruswand durchzufühlen. Am eröffneten Uterushorn zeigt sich die Geschwulst, dem oben erwähnten Tumor gleich, aber sie ist mehr weiß, bindegewebig zäh und sitzt auf einem nur 3 mm breiten Stiel. Gleich hinter dem Septum befindet sich in der Uterushöhle ein erbsengroßer, abgelöster Tumor als freier Körper. Im erweiterten Teil des Unterushornes ist ebenfalls eine linsengroße Erhabenheit zu sehen, um die herum die Schleimhaut reliefartig vortretende kernförmige und verzweigte Narben zeigt. Die beiden Eierstöcke zeigen sich normal von zirka 1 cm Länge.

Mikroskopisch zeigt sich die Uteruswand in ihrer ganzen Ausdehnung fast gleichmäßig auf zirka 0,315 mm verdünnt und in allen Uteruswandschichten atrophisch infolge längerer Zeit bestehender Atonie des Tragsacks und des Drucks, den die im Uterus angesammelte Flüssigkeit ausgeübt hat. Die Schleimhautschicht beträgt an den meisten Stellen 0,159 mm Dicke, an anderen Stellen ist sie auf 0,1 mm und mehr verdünnt. Die Schleimhautoberfläche zeigt sich etwas wellig mit hier und da seichten Einkerbungen. Das Deckepithel der Schleimhaut ist noch an mehreren Stellen in Form von verkleinerten, mehr kubischen als zylindrischen Zellen erhalten; an anderen Stellen ist es ganz degeneriert. Die Propria mucosa besteht größtenteils aus atrophischem, fibrillärem, andernteils aus reticulärem Bindegewebe, das stellenweise nur ganz wenig klein- und großzellig infiltriert ist. Die Uterindrüsen zeigen sich in stäbchen-, knäuel-, schlauchförmigen und ästigen Gebilden von pathologisch verkleinerten Epithelzellen, die einen relativ großen, verschieden geformten Zellkern besitzen. Die Drüsen liegen meistens in der oberen Hälfte der Propria. Das Epithel bei den meisten Drüsen zeigt kleinere oder größere Wucherungen, so daß bei einigen Drüsen kein Lichtum mehr vorhanden ist. Die Muskelschicht der Uteruswand ist in allen ihren Teilen gleichmäßig auf zirka 0,13 mm verdünnt. In dem Stratum vasculare der Muscularis sind wenige Blutgefäße vorhanden, die meistens leicht vergrößert und teilweise mit Blut gefüllt sind. Die Serosa zeigt sich als feine bindegewebige Schicht.

Die Geschwülste der Uterusschleimhaut bestehen aus bindegewebigem Stroma und epithelialen ganz den veränderten Uterusdrüsen gleichen, ungleichmäßig in dem Stroma verteilten Gebilden. Die Oberfläche der Geschwulst erscheint etwas wellig, glatt, hier und da seicht oder ziemlich tief gefurcht und nur an wenigen Stellen mit einschichtigem, dem Deckepithel der Schleimhaut sehr ähnlichem Epithel überzogen. Das Stroma besteht teilweise aus fibrillärem, teilweise aus reticulärem, nicht ganz reifem Bindegewebe. Die epithelialen Gebilde des Geschwulststromas repräsentieren die pathologisch veränderten

Uterindrüsen oder deren Reste. Einige von diesen Drüsen, besonders die tiefer in der Geschwulst gelegenen, sind zu einer schon makroskopisch gut sichtbaren, ganz unregelmäßig geformten Zyste mit über 3 mm Durchmesser entartet; die anderen sind nur mikrozystisch erweitert. Nur wenige von den Zysten sind mit einschichtigem, mehr kubischen als zylindrischem Epithel ausgekleidet, dessen Zellen einen relativ großen ovalen oder kugelrunden, basalsitzenden Zellkern besitzen. Bei den meisten Zysten findet man die epithelialen Auskleidungswandungen in Wucherung geraten. Solche Wucherungen gehen entweder in Hügel-, Zotten-, Balkenform in das Zystenlumen oder in Baumwurzelform, von der lädierten Auskleidungswand ausgehend, in das Stroma hinein. Um einige Zysten herum ist das Stroma klein- und großzellig infiltriert. Die Zystenlumina sind entweder ganz leer oder größtenteils mit Drüsenzellensekretionsprodukt und anderenteils mit abgestoßenen Epithelzellen, einigen Lymphozyten, bzw. Leukozyten, auch Klumpen von in Wucherung geratenen Epithelzellen, ausgefüllt. Kleine Herden, Stränge und anderweitige Gebilde von Epithelzellen, wovon einige von kleinen und auch größeren, bindegewebig abgekapselten Vacuolen umgeben sind, trifft man ziemlich oft in der ganzen Geschwulst. Die Vacuolen rühren höchstwahrscheinlich von einer sekretorischen Tätigkeit der gewucherten Epithelzellen her, die an einer Stelle der Vacuole einen Zusammenhang mit dem Stroma haben. Die Geschwülste enthalten ziemlich reich Blutgefäße, von denen die größeren mehr im Zentrum der Geschwulst liegen. Sie sind wenig mit Blut gefüllt.

Diagnose: Hydropyometra cum Adenoma macro et microcysticum bilaterale.

In den beiden oben geschilderten Fällen sind keine Metastasen vorhanden. Die Geschwülste sitzen in den Uterushörnern symmetrisch, anscheinend direkt an den Stellen der Plazentarzone, wo die Schleimhaut des Uterus während des Ovarialzyklus oder der Gravidität, sowie während der Geburt am meisten in Anspruch genommen wird. Auch ist von den am Uterus gemachten Studien bekannt, daß die pathologischen Veränderungen der Uteruswand am meisten an der Plazentarzone auftreten; infolgedessen ist anzunehmen, daß die Geschwülste der Schleimhaut im Uterus meistens an der Planzentarzone entstehen. Auch kann man bei der Entstehung solcher Geschwülste vermuten, daß die Propria mucosa primär in Wucherung gerät, weil dieselbe schon bei weniger chronischen Endometritiden kleine Wucherungen zeigt, die Uterusdrüsen aber ganz normal sind oder kaum wahrnehmbare Veränderungen aufweisen.

Fall 3. (Siehe Abb. 3.)

Beide Uterushörner der Katze sind von der Teilungsstelle bis zur Hornspitze 13½ cm lang, in ihrer ganzen Länge gleichmäßig auf etwa 2 cm Durchmesser verdickt, so daß sie zwei prall gefüllte,

wenig schwappende, mannsdaumendicke Würste repräsentieren. Jedes Uterushorn ist durch 16 zirkumskripte Einschnürungen in fast gleichen Abständen gekennzeichnet, so daß die äußere Fläche der Hörner ähnlich dem Pferdedickdarm mit seinen Poschen aussieht. Sonst ist die Serosafläche an beiden Uterushörnern glatt, schlüpfrig, glänzend, von rosaroter Farbe, leicht ramiform vaskularisiert. Beim Aufschneiden der Uteruswandung könnte man nicht einmal mit einer ganz feinen geknöpften Schere durch das Hörnerlumen durchfahren, da die Uteruswandungen an den eingeschnürten Stellen wie verwachsen sind, dicht aneinandergepreßt, verdickt, so daß jedes Uterushorn in 15 Kammern eingeteilt ist. Aus den Uterushörnerkammern läßt sich eine dickbreiige Eitermasse von weißgrauer Farbe und stark übelriechend, in einer Menge von 45 gr aus jedem Horn auspressen. Nach dem Abwischen der Masse zeigt sich die Oberfläche der Schleimhaut uneben, etwas rauh, zu hirsekorngroßen Erhebungen ausgezogen, die von dunkelroter Farbe sind. Die Schleimhaut selbst ist in ihrer ganzen Ausdehnung von rosaroter Farbe. Die Veränderungen an der Schleimhaut sind von der Hornspitze bis zum äußeren Muttermund in beiden Uterushörnern gleich vorhanden. Das Septum ist auch auf etwa 2 mm verdickt. Keine Plazentarzone ist in den Uterushörnern zu erkennen. Die beiden Eierstöcke zeigen keine pathologischen Veränderungen, ebenso die Eileiter und die Ampullen. Die Harnblase ist normal.

Die Katze war zirka 5 Jahre alt, stark abgemagert. In dem Uteruseiter sind fettig degenerierte Eiterzellen, verschiedene Leukozyten, Lymphozyten und Myriaden von grammnegativen, kurzen plumpen Bakterien mit abgerundeten Enden enthalten.

Auf elektiv Nährböden: 1) von Drigalski-Conradi sind in 24 Stunden aus dem unter sterilen Kautelen entnommenen Uteruseiter punktförmige, den Nährboden rötende Kolonien von Mikroorganismen gewachsen. Nach 2tägigem Stehen bei Zimmertemperatur haben einige Kolonien der Kulturen hellblaue Färbung angenommen und sich mit einem hellen halbtransparenten Wall umsäumt (Verdacht von Typhaceen?). Mikroskopisch konnte man in den Kulturen nur zwei Arten von stäbchenförmigen gramnegativen Bazillen feststellen, wovon die einen kurze feine Stäbchenform zeigten, die anderen eine mehr plumpe, mit abgerundeten Enden, schon Sporenbildung andeutende Bazillen sind. 2) Endo Nährboden ist ganz gerötet (coli). 3) Auf Gassner'schen Nährboden sind bläulichgrüne, punktförmige einzelstehende Kolonien gewachsen. 4) Auf gewöhnlichem Agarnährboden sind große inselförmige graugelbe Kolonien (coli) gewachsen.

Von Anaërobenbakterien sind auf Traubenzuckerblutagarnährboden in Reinkultur kurze, nach längerem Stehen an der Luft versporende, plumpe, gramnegative Stäbchen mit abgerundeten Enden gewachsen.

Die weißen Mäuse haben sich gegen die Kulturen nach der Verimpfung in die Rückenunterhauttasche und am Ohr sowie auch gegen die Fütterung unempfindlich gezeigt.

Mikroskopisch zeigt sich die Uteruswand in allen ihren Schichten sehr stark und ungleichmäßig, an einigen Stellen bis zu 4,97 m verdickt, an anderen Stellen beträgt sie 3,745 mm Dicke. Die Schleimhautoberfläche ist wellig, hier und da zerfranst, stellenweise hügelförmig gewuchert bis 3,65 mm Dicke; zwischen den Wucherungen ist sie etwa 1,5 mm dick. Das Deckepithel der Schleimhaut ist nur an wenigen Stellen noch erhalten, an den meisten Stellen zeigt sich die Schleimhautoberfläche wie eine eiternde granulierende Wundfläche. Die Propria mucosae besteht größtenteils aus reticulärem und andernteils aus fibrillärem Bindegewebe, das stellenweise starke Fibroblastenproduktion zeigt. Sie ist in ihrer ganzen Ausdehnung und besonders in der oberen Schicht mit verschiedenartigen Leukozyten, auch mit Lymphozyten infiltriert, an mehreren Stellen stark mit Blut imbibiert, so daß mikroskopisch kleine Blutzysten entstanden sind. Weiter findet man in der Propria mucosae mikroskopisch kleine und auch größere bindegewebig abgekapselte Eiterherde (Abszesse), von denen einige durch die ganze Schleimhaut hindurchgehen und sich in das Uteruscavum geöffnet haben. Die Uterindrüsen sind infolge Fibroblastenproduktion und Abszeßbildung auseinandergedrängt, wenig vermehrt geschlängelt und nur mikroskopisch sichtbar erweitert. Das Lumen einiger zystös entarteter Drüsen ist nur mit Eiterzellen ausgefüllt, so daß solche Drüsenzysten einen Abszeß repräsentieren; in anderen Zystenlumina findet man außer Eiterzellen eine Kolloidmasse abgestoßene Epithelzellen und wenige Blutkörperchen. Die meisten Drüsenzysten sind mit einschichtigem, zylindrischem Epithel, dessen Zellen einen basalsitzenden ovalen Zellkern besitzen, ausgekleidet. Die anderen Zysten zeigen mehr kubisches als zylindrisches Auskleidungsepithel, von dem die Wucherungen der Epithelzellen in Zottenform entweder in das Zystenlumen oder, von der lädierten Zystenwand ausgehend, in das Stroma hineingewuchert sind. Einige Uterindrüsen haben noch keine pathologischen Veränderungen. Die Muskelschicht der Uteruswand ist in ihrer ganzen Ausdehnung stark aber ungleichmäßig verdickt, stellenweise leicht klein- und großzellig infiltriert, an den makroskopisch am Uterus sichtbaren Einschnürungsstellen zottenförmig, rosenkranzkettenartig bis auf 4,95 mm Höhe in die Propria mucosae hineingewuchert, so daß quer im Kreise verlaufende Wülste entstanden sind. Solche Wucherungen nehmen ihren Anfang in dem Stratum vasculare; sie sind vermehrt mit Bindegewebe durchsetzt. Die Blutgefäße sind im ganzen Stratum vasculare vergrößert und erweitert, besonders stark an den zottenförmigen Wucherungsstellen der Muskularis. Die Serosa zeigt sich wenig verdickt.

Auf Grund des Vorhergehenden hat man Anlaß zu vermuten, daß die circumscripten Einschnürungen der Uteruswand durch öfters wiederholte, kompensatorische Muskelkontraktionen zum Auspressen des vorhandenen Uterusexsudats bei geschlossener Cervix entstehen, wobei durch wiederholte längere Zeit bestehende Kompression und

eine dadurch veranlaßte Ausweitung der Blutgefäße und Blutaufstauung an den eingeschnürten Stellen die zottenförmigen Wucherungen der Muskularis entstanden sind.

Diagnose: Endometritis catarrhalis purulenta chronica microcystica (Pyometra) mit zahlreicher Bildung von Strikturen aus glatten Muskelzellen.

Fall 4:

Beide Uterushörner der Katze sind gleichmäßig von der Teilungsstelle bis zur Hornspitze auf 1½ cm im Durchmesser verdickt. Glatt auf dem Teller liegend ist jedes Uterushorn von der Teilungsstelle bis zur Hornspitze 8 cm, von der Teilungsstelle bis zum äußeren Muttermund beträgt der Uterusteil 4,5 cm, die Scheide samt Vestibulum ist 5,1 cm lang. Jedes Uterushorn ist durch 14 gleiche circumscripte Einschnürungen in fast gleichen Abständen in 14 Kammern eingeteilt. Die äußere Fläche des Uterus ist glatt und glänzend, von bräunlich gelber Farbe. Die Wandung des aufgeschnittenen Uterushorns zeigt sich verdickt, gequollen, von grau-gelber Farbe. Aus jedem Uterushorn hat man etwa 6 ccm dünnflüssiger, etwas übelriechender, schokoladefarbiger Exsudatmasse entleert. Die Schleimhaut ist uneben, rauh, körnig, von rosa, auch grau-gelber Farbe, an einigen Stellen mit hanfkorngroßen Pünktchen von sepiabrauner Farbe gespickt, in ringförmige, quer durch die Uterushörner verlaufende Verdickungen gefaltet. Das Septum ist auch leicht verdickt. Die Scheidenschleimhaut ist von dunkelroter Farbe, etwas gequollen; die Harnblase zeigt sich normal. Die Eierstöcke sind etwa linsengroß, von hellbrauner Farbe; am rechten Eierstock sind zwei Corpora lutea, am linken nur ein gelber Körper zu erkennen. Die Eileiter zeigen sich weniger als normal geschlängelt und leicht verdickt, die Ampullen ganz leicht gequollen.

Die Katze ist etwa drei Jahre alt, noch in gutem Ernährungszustand; sie ist an Gastroenteritis zugrunde gegangen.

In der Exsudatmasse aus dem Uterus sind in fettiger Degeneration begriffene Eiterzellen, desquamierte Epithelzellen und Myriaden von Mikroorganismen vorhanden, wovon die meisten kurze, plumpe Stäbchen (Coli) mit abgerundeten Enden sind. Die gramnegativen Kokken und Diplokokken, einige Herde von nicht gramfesten Staphylokokken stehen im Hintergrund der gramnegativen Colibazillen.

Von der unter sterilen Kautelen entnommenen Uterusexsudatmasse sind in 24 Stunden auf Agarnährböden gelbe, hirsekorngroße einzelstehende Bakterienkolonien gewachsen, in welchen dieselben Mikroorganismen wie in dem Uteruseiter vorhanden waren.

Mikroskopisch zeigt sich die Uteruswand in allen ihren Schichten ungleichmäßig außerordentlich stark, an einigen Stellen bis zu 3,45 mm und mehr verdickt. Die Oberfläche der Schleimhaut ist uneben, stellenweise zerfranst, so daß einige fast bis zur Muskularis reichende Einkerbungen entstanden sind, an anderen Stellen ist die Schleimhaut in

hügelförmige Vorsprünge verdickt. Das Deckepithel ist nur an wenigen Stellen noch erhalten, an den meisten Stellen ist es verloren gegangen. Die Propria mucosae besteht größtenteils aus reticulärem und nur zwischen unveränderten Uterindrüsen aus fibrillärem Bindegewebe. Sie ist in ihrer ganzen Ausdehnung und besonders stark in der oberen Schicht mit polymorphkernigen Leukozyten und auch mit Lymphozyten infiltriert, so daß an einigen Stellen schon abgekapselte Eiterherde entstanden sind. Die Blutkapilaren sind in der Propria mucosae erweitert, stark mit Blut gefüllt; stellenweise trifft man kleinere und auch größere Regionen der Propria mucosae mit Blut imbibiert. Die Uterindrüsen sind infolge starker Fibroblasten- und Plasmazellenproduktion stellenweise ziemlich weit auseinandergedrängt, wenig vermehrt geschlängelt und nur mikroskopisch sichtbar erweitert, so daß sogenannte Mikrozysten entstanden sind. Die meisten Mikrozysten sind mit einschichtigem, zylindrischem Epithel, dessen Zellen einen großen runden basalsitzenden Zellkern beherbergen, ausgekleidet und das Auskleidungsepithel zeigt nur bei wenigen Mikrozysten in das Zystenlumen hinein sich erstreckende Wucherungen. Das Lumen mancher Zysten ist gänzlich prall mit Eiterzellen ausgefüllt, in anderen Zystenlumina findet man in der Hauptsache Kolloidmasse. dann Eiterzellen, desquamierte Epithelzellen und ganz selten rote Blutkörperchen. Mehrere Uterindrüsen haben noch den Normalzustand beibehalten. Die Muskelschicht der Uteruswand ist vermehrt mit Bindegewebe durchwachsen, ungleichmäßig verdickt, an den makroskopisch sichtbaren Einschnürungsstellen zottenförmig bis auf 2,4 mm Höhe gewuchert, so daß eine ringförmige Verdickung der Muskelwand entsteht; an anderen Stellen beträgt die Muskularis nur 0,8 mm Dicke. Die Wucherungen der Muskularis gehen aus dem Stratum vasculare hervor, an welchen Stellen die Blutgefäße besonders erweitert und mit Blut gefüllt sind. Die Serosa ist ebenso stark verdickt.

Die Eierstöcke zeigen keine pathologische Veränderung.

Diagnose: (Pyometra) Endometritis catarrhalis purulenta chronica microcystica mit zahlreicher Zottenbildung aus den glatten Muskelzellen der Uteruswand.

Endometritis einer Hündin.

Diese eigenartige Form der Endometritis ist deswegen bemerkenswert, weil in diesem Falle beide Uterushörner der Hündin in ihrer ganzen Länge gleichmäßig dick wie eine Blutwurst sind, stark schwappend, bei glatter Serosafläche von grau-roter Farbe, und eine warzige Beschaffenheit der Schleimhaut darboten (Abb. 4). Beim Aufschneiden des Tragsacks entleert sich mehr als ein Quart eines blutig-eitrigen, milchschokoladefarbigen, dickflüssigen, rahmigen Exsudats. Die Schleimhaut des so stark ausgeweiteten Rohres, daß dasselbe aufgeschnitten, ohne Gürtelzone und ohne embryonalen Inhalt, handbreit erscheint, zeigt in ihrer ganzen Ausdehnung eine warzige Unebenheit, so daß gar keine normale Schleimhaut mehr vorhanden ist, sondern eine grau-rote, feinkörnige, mit kleinen, bis zu Erbsengröße aufragenden, derbelastischen Knötchen besetzte Fläche darstellt. Solche Veränderungen an der Schleimhaut verlieren sich in dem Uterushals; vom äußeren Muttermund ab ist die Schleimhaut der Scheide und des Vestibulums ohne sichtbare Veränderungen. In der Scheide, der Scheidenklappe anliegend, befinden sich nebeneinander zwei erbsengroße, halbtransparente, grauweiße, kugelrunde, derbe Knoten mit glatter Oberfläche und unter der Haut des Wurfes ist eine beinahe welschnußgroße, solide, kugelrunde, faserige, halbtransparente Geschwulst vorhanden. Das Uterusgekröse ist stark fettdurchwachsen. Die Harnblase ist etwas balkig, ihre Wand beträgt ½ cm Dicke, mit sehr trübem, molkenartigem Harn gefüllt. In dem Harn sind massenhaft verschiedenartige Bakterien, Eiterzellen und Epithelzellen aus verschiedenen Teilen der Harnwege.

In dem Uterusexsudat sind Eiterzellen, auch Blut, abgestoßene Epithelzellen und Myriaden von Mikroorganismen enthalten.

Aus dem unter sterilen Kautelen entnommenen Uterusexsudat sind in 48 Stunden auf Schrägagarnährböden linsengroße graugebliche Kolonien gewachsen, in denen vorwiegend gramnegative Staphylokokken, dann gramnegative kurze plumpe Stäbchen mit abgerundeten Enden, die als Colibazillen differenziert wurden, und einige gramnegative Streptokokken-Ketten vorhanden waren.

Auf Anaërobiernährböden aus Gehirn-Milz-Leberbreibouillon sind vorwiegend die Colibazillen, dann Kadaverbazillen und gramnegative Staphylokokken gewachsen.

Die weißen Mäuse haben sich gegen die Kulturen unempfindlich gezeigt.

Mikroskopisch zeigt sich die Uteruswand ungleichmäßig an den gewucherten Stellen bis zu 5,55 mm verdickt, zwischen den Verdickungen nur 2,195 mm. Die Oberfläche der Schleimhaut ist stellenweise gefranst, uneben, höckerig, die Schleimhaut selbst hügelförmig gewuchert, so daß sie an den gewucherten Stellen 3,6 mm und mehr dick ist, an den meisten Stellen beträgt die Dicke etwa 0,616 mm. Das Deckepithel der Schleimhaut ist nur an wenigen Stellen noch erhalten, an den meisten Stellen ist es infolge starker Quellung und zelliger Infiltration der Schleimhaut von der Propria mucosae abgehoben, zerrissen oder ganz in das Uterusvacum abgestoßen, so daß eine eiternde Granulationsfläche vorliegt. Die Propria mucosae besteht größtenteils aus retikulärem Bindegewebe und hat nur stellenweise eine fibrilläre bindegewebige Beschaffenheit. Sie ist in ihrer ganzen Ausdehnung klein- und großzellig infiltriert, stellenweise mit Blut imbibiert, woraus schon kleine Blutzysten entstanden sind. Die Blutkapillaren der Propria mucosae sind sehr stark ausgeweitet und mit Blut gefüllt. Hier und da trifft man in der Propria mucosae mikroskopisch kleine, bindegewebig abgekapselte Abszesse. Die meisten Uterindrüsen sind durch starke Fibroblasten proliferation der Propria mucosae weit auseinander geschoben, makro- und mikrozystisch erweitert. Die Lumina der zystös entarteten Drüsen sind größtenteils mit Kolloidmasse gefüllt, andernteils sind in den Zystenlumina Trümmer von abgestoßenen Epithelzellen, Eiterzellen, wovon mehrere schon in fettiger Degeneration begriffen sind, und ganz selten rote Blutkörperchen enthalten. Es gibt jedoch solche Drüsenzysten, die nur mit Eiterzellen ausgefüllt sind, so daß diese Zysten einen Abszeß repräsentieren. Einige dieser Zysten sind mit einschichtigem, sehr hohen Epithel ausgekleidet, dessen Zellen einen unregelmäßig geformten, entweder basal- oder im oberen Teil der Zelle sitzenden Zellkern beherbergen. Die Auskleidungszellen sind bei solchen Zysten infolge Ein- und Auswanderung von Leukozyten durch die Zystenwand und eine dadurch bedingte Lockerung oder Auflösung der Zellenkittsubstanz verschoben oder die Zystenwand ist infolge des herrschenden Drucks einer enormen Anhäufung von Sekretionsmasse der Drüsenzellen an einigen Stellen zersprengt. Ausstülpungen der Zystenwand, wie bei einer tubulösen Drüse, und auch Einstülpungen in Säulen- oder quergehender Balkenform in das Zystenlumen hinein trifft man nur bei wenigen Zysten. Andere Zysten haben mehr kubisches als zylindrisches Auskleidungsepithel, das hier und da beginnende Wucherungen zeigt. An den weniger veränderten Stellen der Schleimhaut zeigen sich auch die Uterindrüsen weniger verändert. Die Muskelschicht der Uteruswand ist ungleichmäßig verdickt, stellenweise zottenförmig in die Propria mucosae hineingewuchert, so daß die Muskelschicht an den gewucherten Stellen bis auf 1,74 mm verdickt ist, zwischen den Verdickungen

beträgt sie etwa 0,74 mm. Die Wucherungen der Muskularis gehen, wie auch in anderen Fällen, von dem Stratum vasculare aus, sie sind vermehrt mit Bindegewebe durchwachsen. Die Blutgefäße sind in der ganzen Uteruswand und besonders die Venen in dem Stratum vasculare an den Wucherungsstellen enorm erweitert und meistens mit Blut gefüllt. Die Serosa ist auch stark verdickt.

Die zwei erbsengroßen Geschwülste aus der Scheide haben ganz glatte Oberfläche mit mehrschichtigem kubischem Epithel, das in der oberen Schicht mehr oder weniger abgeplattet ist. Unter dem epithelialen Ueberzug, dem Zentrum der Geschwulst zu, liegt eine rein bindegewebige Schicht, 2—3mal so dick wie der epitheliale Ueberzug. Das andere zentral liegende Gewebe besteht aus unreifen glatten Muskelzellen, die einen relativ großen, walzenförmigen, bei reiferen Zellen einen stäbchenförmigen Zellkern mit stumpfen Enden besitzen, ziemlich stark mit fibrillärem Bindegewebe durchsetzt. Das Gewebe wurde auch durch van Gieson'sche Färbung differenziert. In der Geschwulst sind nur wenige Blutkapillaren enthalten.

Die Geschwulst unter der Haut des Wurfes zeigt an den Schnitten glatte, teilweise bindegewebige, teilweise aus glatten Muskelzellen bestehende Oberfläche, die stellenweise seicht oder ziemlich tief gefurcht ist. Die Geschwulst selbst besteht aus unreifem, verflochtenem, glattem Muskelgewebe, das nur spärlich intermuskuläres Bindegewebe enthält. Die Geschwulstzellen beherbergen, als Charakteristikum für die Art des glatten Muskelgewebes, einen langen, stäbchenförmigen Zellkern mit stumpfen abgerundeten Enden im Gegensatz zu ähnlichen bindegewebigen Zellen, deren Zellkern spindelförmig ist mit zugespitzten Enden. Auch durch die van Gieson'sche Färbung wurde die Geschwulst in Muskel- und Bindegewebe differenziert. Die Geschwulst enthält wenig Blutgefäße, von denen die größeren mehr im Zentrum liegen.

Diagnose: Endometritis catarrhalis purulenta chronica proliferans macro- et microcystica mit Fibroleiomyoma in der Scheide und Leiomyoma-Bildung unter der Haut des Wurfes.

Zusammenfassung.

1. Bei gewöhnlichen Tragsackentzündungen der Katze kommen, wenn auch ganz selten, offenbar an der Stelle der Plazentarzone der Schleimhaut bedeutende adenomatöse Wucherungen der Uterusschleimhaut in Form von Geschwülsten vor, welche mit einer entsprechenden Ausweitung der Tragsackhörner vergesellschaftet sind.
2. Bei chronischen eitrigen Tragsackentzündungen der Katze entstehen an demselben ringförmige Strikturen mit zwischenliegenden poschenähnlichen Ausweitungen des Tragsacks. Die Entstehung solcher Strikturen ist wahrscheinlich auf Arbeitshypertrophie durch oftmals wiederholte Kontraktionen der Uteruswand zum Auspressen des Uterusinhalts zurückzuführen.
3. Das im Anhang aufgenommene Vorkommnis ist ein Beispiel einer granulierenden diffus warzigen Endometritis bei der Hündin, eine Form, die anscheinend in der Literatur noch nicht beschrieben worden ist.

Im Anschluß an meine Arbeit ist es mir eine angenehme Pflicht Herrn Geh. Veterinärrat Prof. Dr. med. et med. vet. h. c. Th. Kitt für die Erteilung des Themas sowie für seine, mir in gefälligster Weise gewährte Unterstützung und seinen mir jederzeit gern gegebenen Rat auch an dieser Stelle meinen tiefgefühltesten Dank auszusprechen. Desgleichen bin ich zu großem Dank verpflichtet den Herren Assistenten Dr. Sedlmaier und Dr. Heidegger für die allzeit bereitwilligst gewährte tatkräftige Unterstützung bei der Herstellung der mikroskopischen Präparate sowie der Anfertigung der Mikrophotographien.

Curriculum vitae.

Ich, Josef Michael Užupis, bin am 17. August 1893 zu Vidgiriai in Litauen geboren als Sohn des Gutsbesitzers Kazimieras Užupis daselbst. Ich besuchte die damals noch russische Volksschule zu Griškabudis und anschließend die Mittelschule zu Suvalki. Später, 1911—1915, studierte ich Landwirtschaft zu Bubiai und Nadeždino in Rußland. In der Zeit 1916—1917 absolvierte ich die Schule für die Wundärzte zu Moskau und war als Wundarzt gezwungen in den russischen Heeresdienst einzutreten. Nach dem Weltkriege erlangte ich das Reifezeugnis des Humanistischen Gymnasiums zu Kaunas in Litauen. 1922—1927 studierte ich Tierheilkunde an der Ludwig-Maximilians-Universität München, wo ich am 28. Juni 1927 approbierte. Nach der Approbation habe ich zu Hause 3 Monate lang Landpraxis ausgeübt. Dann praktizierte ich 4 Monate lang am städtischen Schlachthof in Augsburg. Anschließend war ich mit der vorliegenden Dissertation beschäftigt.

Literaturverzeichnis.

1. Cullen: Pyometra in a cat. Amer. Vet. Red. 1894, XVIII, p. 391, oder Reprinted from the Amer. vet. Red., 1894, septemb.
2. Albrecht: Metritis chronica bei einer Katze. Münch. t. W. 1917, Nr. 68, p. 775.
3. Alexander: Neubildung im Uterus und Pyometra der Katze. Berl. t. W. 1911, Nr. 19, S. 345—347.
4. Richard: (Fibroleiomyom b. Katze) Bull. d. la soc. centr. de méd. vét. 1910, 64, p. 263.
5. Kitt: Carcinomatose des Eierstocks mit Metastasen bei einer Katze. Monatsschr. f. Tierhk. 1900, S. 306—310.
6. Scholer: (Plattenzellencarcinom der Portio vaginalis der Katze) P. T. Zeitschrift für Krebsforschung 15. 1916.
7. Boucek: Arch. f. wiss. u. prakt. Tierheilk. 32. 1906, S. 385.
8. Yates: (Pyometra bei Hund und Katze) The vet. rec., Vol. XX, 1908, p. 850 and 855.
9. Petit, Peyron et Gogu: Sur une tumeur ovarienne issue des Cellules interstitielles chez une chatte. Bull de l'ass. fr. p. l'du cancer, nov. 1926.
10. Kitt: Pathol. Anatom. der Haustiere. V. Aufl. Bd. III, 1927, S. 432—474.
11. Kitt: Allgem. Pathol. 5. Aufl., 1921.
12. Joest: Spezielle Pathol. der Haustiere. Bd. IV, 1925, S. 209—230.
13. Ellenberger u. Baum: Lehrb. d. vergleich. Anatom. d. Haustiere, 1926, S. 554—574.
14. Schmalz: Das Geschlechtsl. d. Haussäugetiere, 1922.
15. Ellenberger u. Trautmann: Histologie d. Haussäugetiere, 1921, V. Aufl.
16. de Bruin: Geburtshilfe bei d. kleineren Haustieren, 1913.
17. Leo u. A. Malvacini: (Fibroleiomyom im Uterus d. Löwin) Journ. méd. vét. 1911.
18. Drahn: Die anatom. Veränderung am Geschlechtsapp. Inaug.-Dissert. 1913, Hannover.
19. Zietzschmann: Lehrbuch der Entwicklungsgeschichte der Haustiere. 1924.
20. Regenbogen: Die Endometritis chornica d. Hundes. Berl. t. W. 1907, Nr. 19, S. 324.
21. Wooldridge: Chronic metritis in a bitsch. The vet. journ. 1908, vol. LXIV, p. 461.
22. Wooldridge: Cystic Metritis in the bitsch. The vet. journ. 1911, p. 291.
23. Keller: Die Pyometra der Hündin. Zeitschr. f. Tierhk. 1910, H. 6, XIII.

24. Ghisleni: Prolassi untero vaginali e piometra in cagne vergini. Mod. Zooiatro. 1913, p. 349.*)
25. Joest: Diffuse Drüsenheterotopie (Adenomyomatosis diffusa cystica) am Uterus eines Hundes. Ber. ü. d. Kg. Tierärzt. Hochsch. zu Dresden, 1914, S. 94.
26. Branford: A case of the septic metritis in a bitch. The vet. journ. Vol. LXVIII, 1912, p. 417.
27. Joest: Hochgrad. Pyometra b. Hund. Dresd. Hochschulber. 1908.
28. Bergeon: De la métrite chonique chez la chienne et de son traitement chirurgical. Rev. Vet. 1906, p. 295.
29. De Bruin: Pyometra b. Hund während der Garvidität. Holl. Zeitschr. Bd. 29 u. 30.
30. Darlymple-Hay: Purulent metritis. The vet. journ. 1908, p. 560.*)
31. Magazzari: Di un caso di pyometra e delle difficoltà incontrate nella diagnosi defferenciale. Clin. vet. 1920, S. 444.*)
32. Spaulding: Pyometra in the bitch. J. of Amer. Vet. Med. Assoc., Vol. 64, 1923 (n. Fälger Vol. 17) Nr. 3, p. 338—341.
33. Wittemann: Pathologie der Pyometra d. Hundes. Wiener tierärztl. Monatsschr. 1926, H. 6, S. 233—234.
34. Armstrong: Chronic Pyometritis in a bitch, ovariocysterectomie, Death. The Vet. journ. 1923, Vol. 79, p. 434—36.
35. Holtebrinck: Zystöse Degenration der Ovarien u. Uterindrüsen einer Hündin. Dissert. Hannover, 1924 (oder D. t. W. 1925, S. 369—370).
36. Mayer, K.: Studien über perforierend. Plazentargeschwür (partielle Uterusgangrän post partum) b. d. Hündin. Separatabdr. a. d. Wien. T. Monatsschr. 1921, H. 8, Jg. 8.
37. Jacques, Petit u. Suzeau: Cheonic. Metritis with ovarian Cyst. in the bitch. The vet. journ. 1923 (origin. Recueil de méd. vét. Novemb. 30, 1922).
38. Benesch: (14 Fälle der Endometritis b. Hündinnen) D. Oest. t. Y. 1923, Nr. 5, S. 35.
39. Berger: (Skleromyxomyom b. Hündin) Jber. méd. vét. 1907.
40. Auger: (Fibromyom b. Hündin) Journ. méd. vét. 61, 1910.
41. Maggi: (Lipofibromyom im Uterus einer Hündin) La clin. vét. (sez. prat. settim.) 1910, p. 825.
42. Paukul: Adenomyom b. Hündin, Schweiz. Arch. f. Tierhk. 1915, 57, p. 509.
43. Ball et Douville: Leiomyome pur du Vagin chez la chienne. J. de Méd. vét., Vol. 67, 1921, S. 197.
44. Baldoni: (Adenocarcinom b. Hündin) La clin. vétérin. 1905.
45. Kirner: Eine Neubildung am inneren Muttermund einer Hündin. Mün. t. W. 1913, Nr. 51, S. 805; Nr. 52, S. 82.
46. Schouppé: Fibrolipom in der Scheide einer Hündin. D. Oest. t. W. 1920, Nr. 11, S. 105.
47. Sticker: Transplantables Lymphosarkom des Hundes. B. t. W. 1905, S. 353.
48. Sticker: Arch. f. Klinische Chirurgie 1901.

*) Urtext ist nicht zu haben.

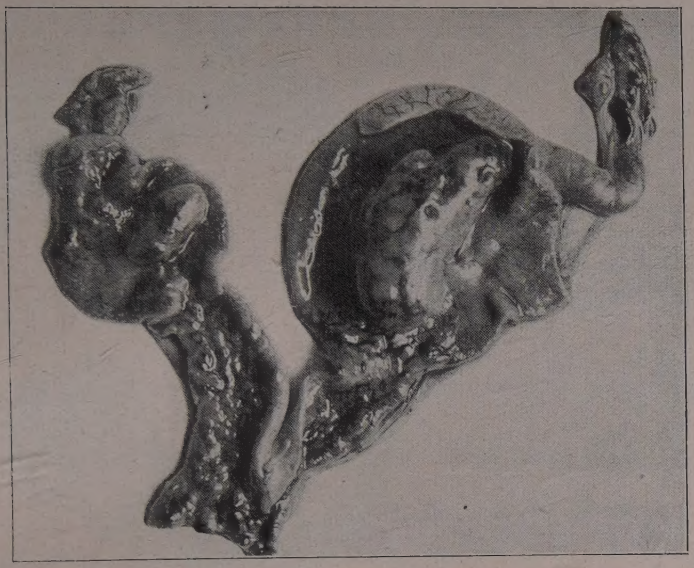

Abb. 1 zeigt die ampullenförmige Ausweiterung der Tragsackhörner der Katze, die höckerige Beschaffenheit der Schleimhautoberfläche und in den ausgeweiteten Teilen der Hörner je eine Geschwulst (Adenom) von verschiedener Größe anscheinend an der Stelle der früheren Plazentarzone.

Abb. 2. Enorme sackförmige Ausweitung der Tragsackhörner der Katze nach der Entleerung des Uterusinhalts. In jedem Uterushorn befindet sich ein Adenom anscheinend an der Stelle der früheren Plazentarzone.

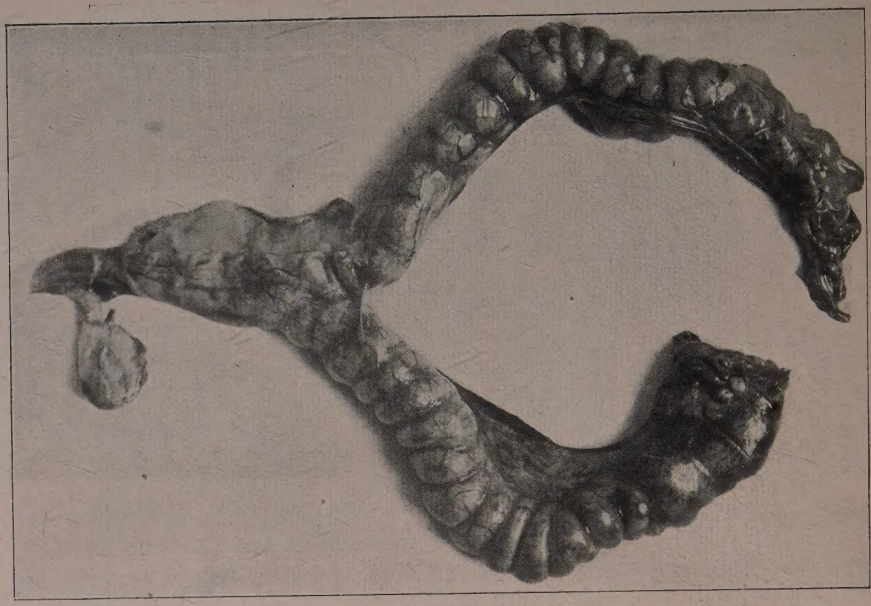

Abb. 3. Cirkumskripte Einschnürungen an den Tragsackhörnern der Katze bei Pyometra.

Abb. 4. Granulierende diffus warzige Schleimhautoberfläche an dem Tragsackhorn der Hündin.

Druck: Richard Pflaum Druckerei- und Verlags-A. G., München, Herrnstr. 6—10.